

Tratamento cirúrgico para correção de hérnia perineal em cão com saculação retal coexistente

Surgical repair of perineal hernia in a dog with rectal sacculaton

COSTA NETO, J.M.^{1*}; MENEZES, V.P.²; TORIBIO, JM.M.L.²; OLIVEIRA, E.C.S.³;
ANUNCIACÃO, M.C.²; TEIXEIRA, R.G.²; D'ASSIS, M.J.M.H.⁴; VIEIRA JÚNIOR, A.S.⁴.

1. Professor Adjunto-Doutor, Departamento de Patologia e Clínicas – EMV – UFBA
2. Médica Veterinária autônoma
3. Doutoranda - Departamento de Clínica e Cirurgia Veterinária da UFMG
4. Acadêmico do Curso de Medicina Veterinária – EMV – UFBA

*Endereço para correspondência: jmcn@ufba.br

RESUMO

A hérnia perineal em cão com saculação retal coexistente é uma condição patológica freqüentemente observada na rotina clínica cirúrgica de pequenos animais. A terapia cirúrgica para resolução de ambas alterações, pode incluir a realização de procedimentos individualizados ou simultâneos. O presente trabalho tem por objetivo avaliar o tratamento cirúrgico simultâneo, empregando-se transposição do músculo obturador interno, para restauração bilateral do diafragma pélvico, e ressecção do reto com tração através do ânus, para correção da saculação retal. A realização simultânea dos procedimentos cirúrgicos permitiu uma adequada reparação do diafragma pélvico, sem índices significativos de complicações e reincidência, além de possibilitar a resolução do problema em um só tempo, minimizando os custos operacionais e evitando a realização de procedimentos cirúrgicos subsequentes.

Palavras-Chave: Hérnia perineal; saculação retal; ressecção retal; cão

INTRODUÇÃO

As hérnias perineais caracterizam-se pela ruptura de um ou mais músculos da cavidade pélvica (FERREIRA e DELGADO, 2003) devido a alterações do diafragma pélvico,

ABSTRACT

Perineal hernia in dogs with rectal sacculaton is a common pathology reported in small animal clinical surgery. Surgical therapy includes individual procedures or some procedures that are used in association. The aim of the present article is to report a surgical procedure using the transposition of the internal obturator muscle for bilateral reconstruction of pelvic diaphragm in association with rectal resection and anal traction for correction of rectal sacculaton. These procedures, together, allowed the recovery of pelvic diaphragm without surgical complications or recurrence. Besides, it is possible to do the intervention in a short period of time, which minimizes the cost of the treatment and avoid other interventions.

Key-words: Perineal hernia; rectal sacculaton; rectal resection; dog

ocasionando um deslocamento de estruturas anatômicas em direção caudal, evidenciado por um intumescimento da região do períneo (WELCHES et al., 1992; FOSSUM, 2001).

Essa condição pode se apresentar uni ou bilateralmente, embora Bellenger e Canfield (1998) tenham afirmado que, no caso da hérnia ser unilateral, o lado contralateral geralmente evidencia fragilidade.

O aparecimento concomitante de saculação retal é muito comum, principalmente em hérnias crônicas (KRAHWINKEL, 1983; ORSHER, 1986; MARRETTA e MATTHIESEN, 1989; WELCHES et al., 1992; RAFFAN, 1993; DÓREA et al., 2002). Pode ser relatado isoladamente ou coexistindo com a hérnia perineal, contudo, Krahwinkel (1983) sugere que as anomalias retais são secundárias à hérnia perineal. Segundo Burrows e Harvey (1973) e Osher (1986) essa é uma condição grave que, se não tratada devidamente, leva a uma impactação de fezes no interior da saculação e dificuldade para defecar, favorecendo a perda do reparo ventral da herniorrafia, predispondo o animal a uma reincidência da herniação.

O tratamento cirúrgico desta patologia, na dependência do quadro clínico apresentado pelo paciente, pode incluir a realização de procedimentos individualizados ou simultâneos. Considerando que o tratamento cirúrgico da anomalia retal é fator predisponente para o sucesso da herniorrafia e que, a realização simultânea dos procedimentos poderia minimizar os custos operacionais e evitar a realização de procedimentos cirúrgicos subseqüentes, decidiu-se investigar o tratamento cirúrgico simultâneo, empregando-se transposição do

músculo obturador interno, para restauração bilateral do diafragma pélvico, e a ressecção do reto com tração através do ânus para correção da saculação retal.

CASUÍSTICA

No período compreendido entre maio de 2004 e maio de 2005 foram atendidos no Hospital de Medicina Veterinária da Universidade Federal da Bahia, 13 cães, machos, portadores de hérnia perineal, dentre os quais, quatro foram selecionados para o desenvolvimento da pesquisa. Além das similaridades clínicas, apresentavam características físicas semelhantes. Eram animais sem raça definida, não castrados, de porte grande, pesando entre 28 e 32kg, com idade compreendida entre sete e nove anos.

Semelhanças clínicas incluíam aumento de volume redutível da região perineal bilateral em três cães e unilateral em um, retroflexão de bexiga e/ou próstata, tenesmo, disquezia, constipação e estrangúria. Condição *sine qua non* para a seleção dos mesmos consistiu na presença de saculação do reto, evidenciada através da palpação retal. Complementarmente, exames laboratoriais (hemograma, bioquímicos referentes à função renal e hepática) não revelaram alterações sistêmicas que comprometessem o estudo.

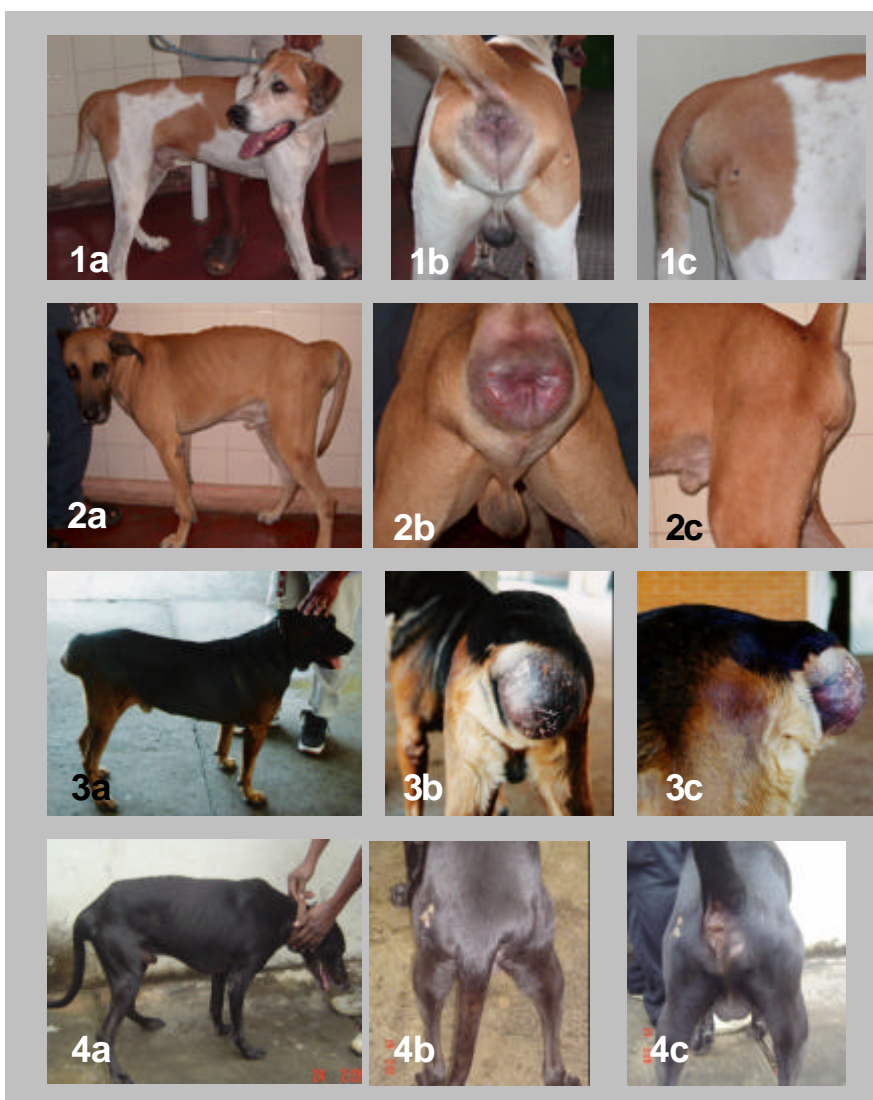

Figura 01 – Tratamento cirúrgico para correção de hérnia perineal no cão, com saculação retal coexistente – Relato de casos. Imagem fotográfica mostrando animais empregados no estudo.

1a - Aspecto geral do animal nº 01; observa-se aumento de volume da região perineal; evidenciado em **1b** o comprometimento bilateral no aspecto caudal e detalhado em **1c** no aspecto lateral;

2a - Aspecto geral do animal nº 02; observa-se aumento de volume da região perineal; em **2b**, aspecto caudal da região, mostrando aumento de volume bilateral, devido da retroflexão da bexiga e próstata. Notar comprometimento do ânus. Em **2c**, aspecto lateral, após cateterização vesical e reposicionamento dos órgãos à cavidade abdominal.

3a - Aspecto geral do animal nº 03; observa-se aumento de volume da região perineal, detalhado em **3b** e **c**, o comprometimento unilateral (lado direito) nos aspectos caudal e lateral.

4a - Aspecto geral do animal nº 04; observa-se aumento de volume da região perineal; em **4b** e **c**, nota-se comprometimento bilateral, detalhado no aspecto dorsal e caudal.

Dentre as condutas pré-operatórias realizadas, esta administração de emolientes fecais (Agarol - Aché), associada à realização de enemas, tanto quanto necessários para que fosse efetuado o esvaziamento adequado do reto. Aplicou-se ainda a Antibioticoterapia profilática, empregando-se enrofloxacin (Baytril 150 mg - Bayer S.A.), 5 mg/kg via oral, de 12 em 12 horas, associada a metronidazol (Flagyl comprimidos 400mg – Aventis), 60 mg/kg via oral, 12 em 12 horas, iniciada 48 horas antes da cirurgia. Foi mantido jejum alimentar de 24 horas, com administração de soro caseiro *ad libitum* e jejum hídrico implementado seis horas antes dos procedimentos cirúrgicos.

Sessenta minutos antes do procedimento cirúrgico, os animais foram submetidos a novo enema, recebendo medicação antimicrobiana, conforme descrição anterior. Como medicação antiinflamatória, o Flumexim meglumine (Banamine injetável – Schering Ploug S. A.), 1,1mg/kg via intramuscular.

A medicação pré-anestésica foi feita com cloridrato de acepromazina (Acepram 1% - Univet S. A.), 0,5 mg/kg via intramuscular e diazepam (Valium – Roche), 0,5 mg/kg via intra-venosa. Em seguida, procedeu-se a limpeza da região, incluindo o esvaziamento manual de possíveis restos fecais existentes

na ampola retal, sondagem vesical, venóclise e tricotomia ampla da área.

A anestesia geral foi induzida com tiopental (Thionembutal – Abbott), na concentração de 2,5%, 12,5 mg/kg, via intravenosa e a manutenção feita com isoflurano diluído em oxigênio puro, em circuito semi-aberto.

O paciente foi posicionado em decúbito esternal, região pélvica elevada, com os membros apoiados em estrutura acolchoada e a cauda posicionada e fixada cranialmente. Foi realizada a oclusão do ânus, empregando-se tampão de gaze, seguida de anti-sepsia e proteção do campo operatório, como de rotina.

O acesso à região perineal foi feito através de incisão na pele em sentido látero-obliquo, em cada lado do ânus, convergindo para a porção situada ventralmente ao ânus e dorsal a bolsa escrotal, caracterizando incisão em forma de “V” com vértice voltado para o saco escrotal (RAISER, 1995) (Figura 2A). Após divulsionamento rombo do tecido celular subcutâneo, o diafragma pélvico foi acessado mediante ruptura da fásia peritoneal (saco herniário) em ambos os lados (figura 2B). As estruturas envolvidas foram identificadas e os órgãos herniados, com a devida manipulação, reintroduzidos na cavidade peritoneal.

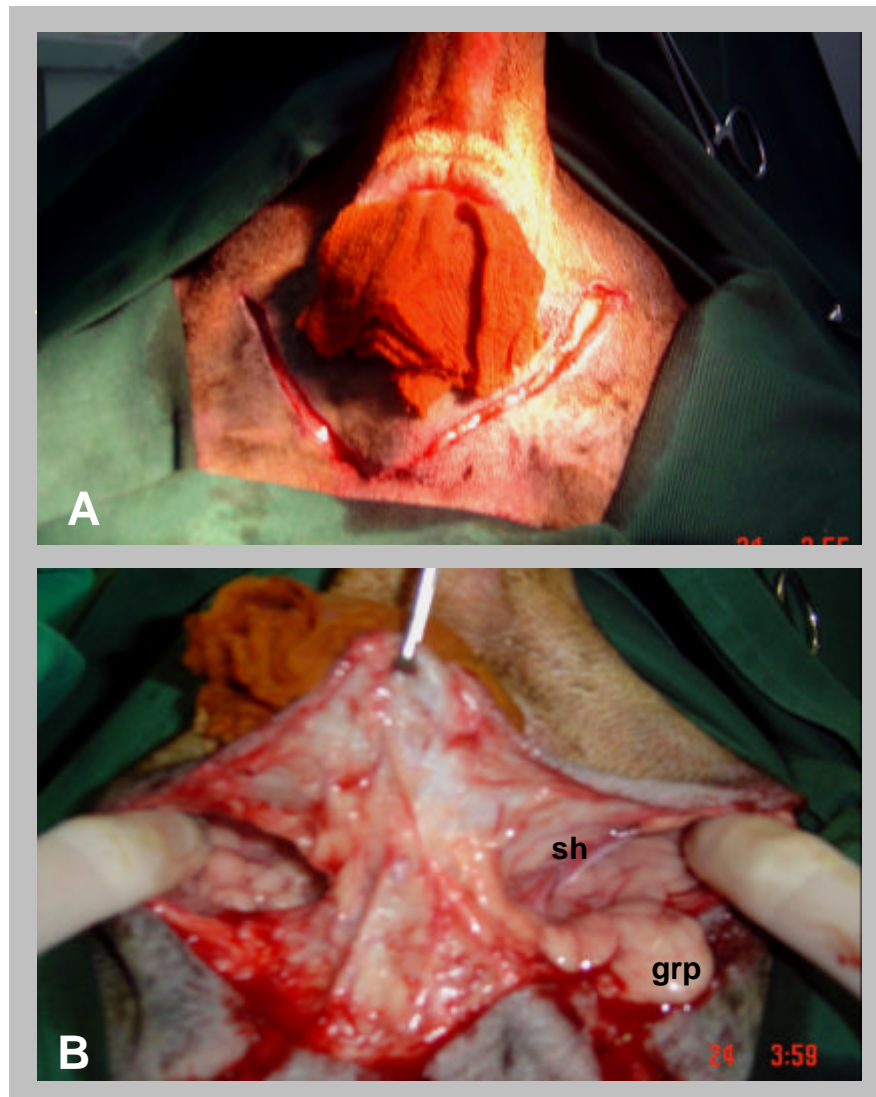


Figura 02 - Tratamento cirúrgico para correção de hérnia perineal no cão, com saculação retal coexistente – Relato de casos. Imagem fotográfica mostrando manobras executadas durante o procedimento cirúrgico.

A - Acesso à região perineal feito através de incisão de pele em sentido látero-oblíquo, em cada lado do ânus, convergindo para a porção situada ventralmente ao ânus e dorsal a bolsa escrotal, caracterizando incisão em forma de “V” com vértice voltado para o saco escrotal;

B – Aspecto do campo operatório após divulsionamento rombo do tecido celular subcutâneo. O diafragma pélvico foi acessado mediante ruptura do saco herniário (sh) em ambos os lados, evidenciando presença de gordura retroperitoneal (grp).

Em seqüência, a área de saculação do reto foi identificada e devidamente tracionada caudolateralmente (Figura 3A). Pinças intestinais pareadas foram aplicadas proximal e distalmente à lesão, sendo o reto submetido à transecção entre elas. As extremidades do corte foram invertidas por suturas em padrão Parker-Kerr, com fio de náilon nº 2-0 (Nylpoint 2-0 – Point Suture). Os cabos dos fios foram unidos por ligadura. Uma pinça de Allis foi inserida no ânus até alcançar o reto, fixando a margem invertida do coto distal. Tracionou-se, lentamente, a pinça em direção caudal, promovendo a inversão do reto através do ânus. Através de palpação digital, identificaram-se as suturas de Parker-Kerr e realizaram-se quatro pontos de reparo em posições cardeais,

assegurando-se que as mucosas das duas porções estavam ancoradas cranialmente às suturas. Com esses quatro pontos de reparo bem tracionados, resseccionou-se o excesso de musculatura retal. A anastomose foi realizada com fio de náilon nº 2-0, em suturas de padrão simples interrompido (Figura 3B). Ao final, introduziu-se, cuidadosamente, o reto através do ânus. Após medidas assépticas, que incluíram troca de instrumentos, substituição de campo operatório e nova paramentação, procedeu-se o segundo tempo cirúrgico, no qual foi realizada a herniorrafia bilateral, através da técnica de transposição do músculo obturador interno (ROBERTSON, 1984; ORSHER, 1986; SLUIJS e SJOLLEMA, 1989; BELLENGER e CANFIELD, 1998).

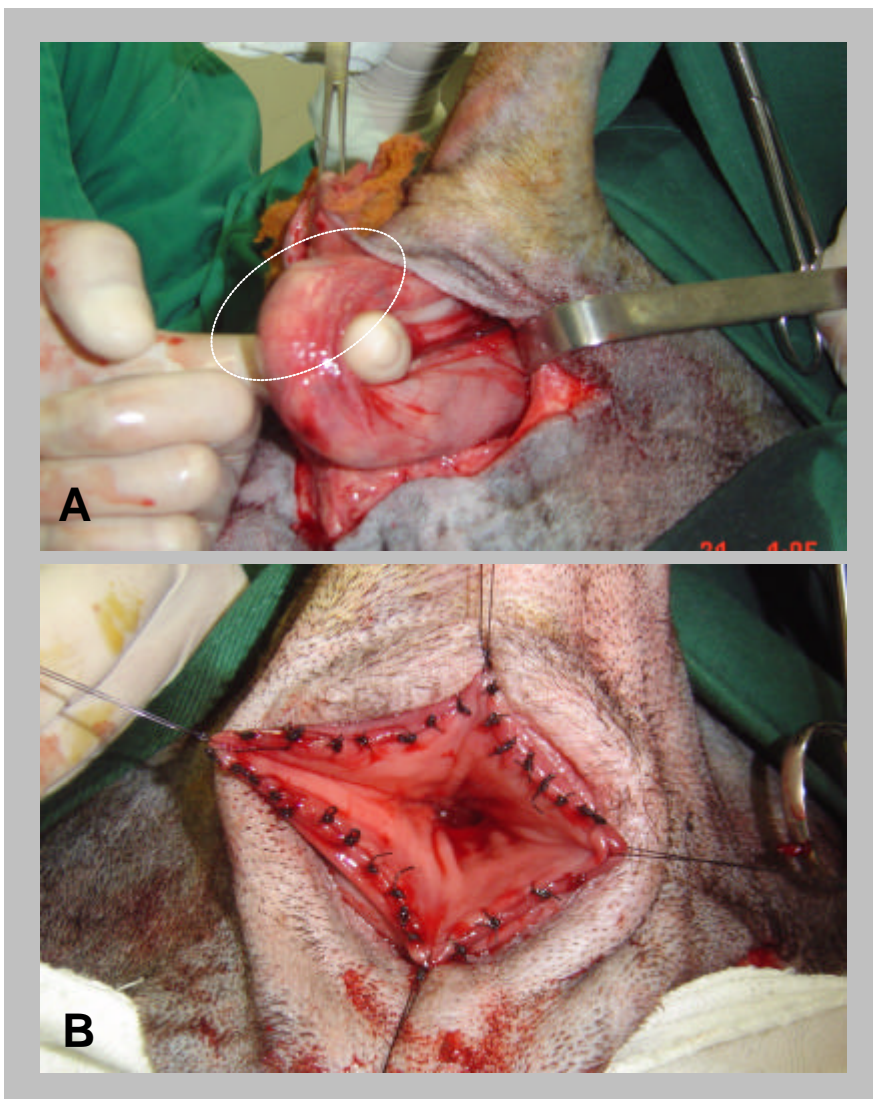


Figura 03 - Tratamento cirúrgico para correção de hérnia perineal no cão, com saculação retal coexistente – Relato de casos. Imagem fotográfica mostrando manobras executadas durante o procedimento cirúrgico.

A – A área de saculação do reto foi identificada (círculo pontilhado) e devidamente tracionada caudolateralmente.

B – Aspecto da anastomose retal em sua fase final.

A técnica foi iniciada de modo semelhante à herniorrafia tradicional, aplicando-se suturas de aposição simples interrompidas, com fio de náilon nº 0 (Nylon 0 – Somerville) entre os músculos esfíncter anal externo, elevador do ânus e coccígeo. Efetuou-se uma incisão da fáscia e do periósteo ao longo da borda

caudal do ísquio, na origem do músculo obturador interno que foi elevado por meio da utilização de um elevador periostal (Figura 4A). Foi realizada a secção do tendão de inserção do músculo obturador interno, transposto dorsomedialmente, ocluindo a porção ventral do anel herniário.

Suturas de aposição, com fio de náilon nº 0 (Nylon 0 – Somerville), foram inseridas entre o músculo obturador interno e os músculos coccígeo, elevador anal e esfíncter anal externo. Por fim, suturas foram realizadas entre o músculo obturador interno e o ligamento sacrotuberoso. Após a inserção de todos os fios, seqüencialmente, foram confeccionados os nós (Figura 4B) (DIETERICH, 1975; BELLENGER e

CANFIELD, 1998; FOSSUM, 2001). Procedimento idêntico foi realizado no lado oposto. O subcutâneo foi encerrado empregando-se fio catgut nº 2-0 (Catgut cromado 2-0 – Somerville), padrão contínuo, sendo a dermorrafia realizada com fio náilon nº 0 (Nylon 0 – Somerville), padrão Wolf. O terceiro tempo cirúrgico se consistiu em uma orquiectomia com incisão escrotal (MANN, 1996; FOSSUM, 2001).

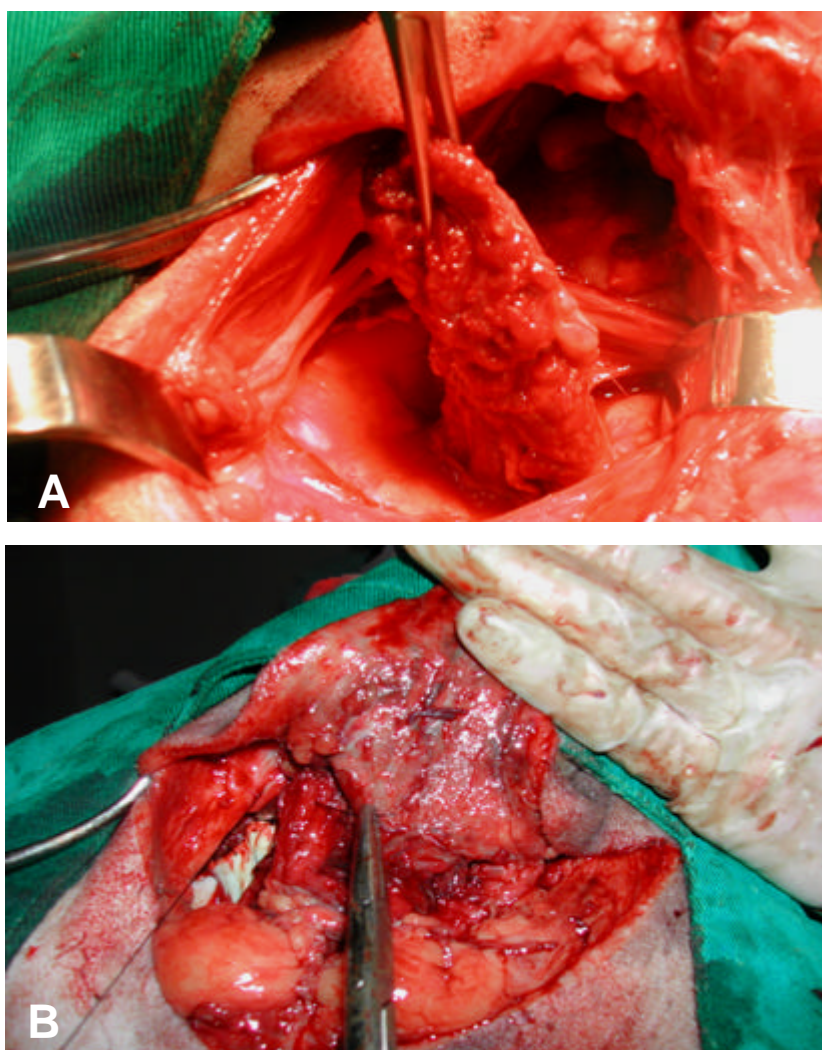


Figura 04 - Tratamento cirúrgico para correção de hérnia perineal no cão, com saculação retal coexistente – Relato de casos. Imagem fotográfica mostrando manobras executadas durante o procedimento cirúrgico.

A - Músculo obturador interno totalmente liberado de sua inserção isquiática, sendo transposto dorsomedialmente para posterior síntese.

B - Suturas de aposição foram gradativamente inseridas e não fixadas, entre o músculo obturador interno e os músculos coccígeo, elevador anal e esfíncter anal externo.

Os animais foram liberados após a recuperação anestésica com retorno para avaliação a cada dois dias (Figura 5), além das seguintes recomendações pós-cirúrgicas: colar elisabetano como método de restrição; manutenção da terapia antimicrobiana por mais sete dias; administração de meloxicam (Maxicam 2,0mg – Ouro Fino), 0,1 mg/Kg via oral, uma vez ao dia, durante cinco dias consecutivos; ducha fria na região perineal, por um período de 15 minutos, uma vez ao dia; limpeza da região e anti-sepsia da ferida operatória, três vezes ao dia e após todos os episódios de defecação, com aplicação

tópica de hidrocortisona associada a oxitetraciclina (Terra cortril spray – Laboratórios Pfizer Ltda); alimentação exclusivamente líquida nos três primeiros dias, passando gradativamente à pastosa, a partir do quarto dia, de modo que, aos dez dias de pós-operatório, o animal já ingerisse alimentação sólida. Ao final do décimo dia, na quinta avaliação, após a retirada dos pontos, os animais foram liberados e acompanhados por mais 60 dias, com retornos semanais.

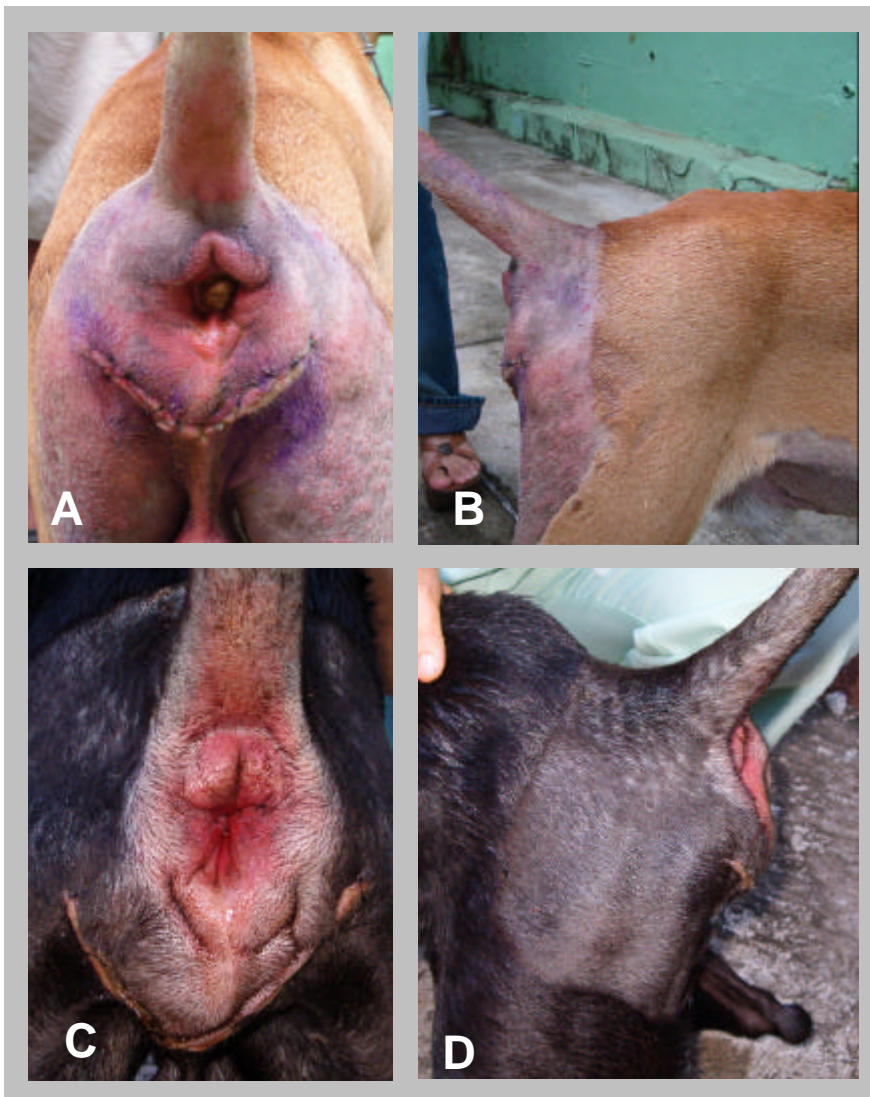

Figura 05 - Tratamento cirúrgico para correção de hérnia perineal no cão, com saculação retal coexistente – Relato de casos. Imagem fotográfica mostrando aspectos da ferida cirúrgica no período pós-operatório.

A e B – Aspecto caudal e lateral da região perineal do animal n° 02 aos três dias de pós-operatório; nota-se moderado edema e discreto relaxamento do esfíncter anal.

C e D – Aspecto caudal e lateral da região perineal do animal n° 04 aos sete dias de pós-operatório; nota-se discreto edema na região e contração do esfíncter anal.

DISCUSSÃO

A semelhança entre os animais, no que se refere a características físicas e sinais clínicos, possibilitaram a uniformização dos procedimentos técnicos e a verificação de alterações pertinentes ao estudo. Essa padronização permitiu uma melhor avaliação da terapia cirúrgica proposta.

Os sinais clínicos apresentados por estes animais eram: tenesmo, disquezia, intumescimento perineal redutível, constipação, retroflexão de bexiga e/ou prostática, condizendo com os mencionados na literatura (BURROWS e HARVEY, 1973; DIETERICH, 1975; WEAVER e OMAMEGBE, 1981; ROBERTSON, 1984; ORSHER, 1986), assim como a ocorrência de saculação retal concomitante à hérnia perineal (DIETERICH, 1975; KRAHWINKEL, 1983; ORSHER, 1986; MARRETTA e MATTHIESEN, 1989; WELCHES et al., 1992; DÓREA et al., 2002).

A permanência de um animal portador de hérnia unilateral no grupo de estudo não comprometeu os resultados, pois, segundo vários autores, animais com processo herniário unilateral geralmente apresentam fragilidade no lado contralateral e podem requerer tratamento bilateral (BURROWS e HARVEY, 1973; DIETERICH, 1975; WELCHES et al., 1992; BELLENGER e CANFIELD, 1998). Assertivamente, a terapia cirúrgica foi idêntica em todos os animais.

O preparo intestinal pré-operatório empregado nesse estudo, conforme proposto por Krahwinkel (1983) e Daleck et al. (1992), teve por objetivo principal a redução das complicações infecciosas relacionadas à anastomose e à ferida operatória, contribuindo de forma significativa para o sucesso da cirurgia.

Ao contrário das observações de Matthiesen e Marretta (1998) e Mann (1996), referentes

à utilização de enemas, observou-se que a utilização de tal procedimento favoreceu à retirada de material fecal do reto, sem causar extravasamento de fezes durante a cirurgia, diminuindo o risco de contaminação no trans-operatório.

A cateterização vesical proporcionou o esvaziamento da bexiga e, naqueles animais que apresentavam retroflexão desse órgão, o seu reposicionamento na cavidade peritoneal (ORSHER, 1986; MARRETTA e MATTHIESEN, 1989; RAISER, 1995; BELLENGER e CANFIELD, 1998).

O posicionamento dos pacientes e a fixação da cauda favoreceram à justaposição anatômica, ampliando a visibilidade do cirurgião (BURROWS e HARVEY, 1973; ROBERTSON, 1984, SLUIJS e SJOLLEMA, 1989; BELLENGER e CANFIELD, 1998; (FERREIRA, DELGADO, 2003).

A indução anestésica com tiopental e posterior manutenção com anestesia inalatória (DIETERICH, 1975; RAFFAN, 1993; DÓREA et al., 2002) mostrou-se satisfatória, na medida em que o procedimento cirúrgico, embora longo, transcorreu sem contratempos anestésicos.

A incisão da pele realizada, seguindo proposta de Raiser (1995), tornou possível uma visualização adequada, tanto das estruturas envolvidas no processo herniário do períneo, como da porção retal abordada, favorecendo a sua adequada tração caudolateral. Esse autor considera a abordagem satisfatória no reparo simultâneo da hérnia perineal bilateral, guardando relação direta com o que foi observado no presente estudo. A ressecção retal foi realizada empregando-se o método proposto por Aronsohn (1998), indicado para pacientes que apresentam saculação na porção terminal do reto, revelando uma maior segurança durante a ressecção. As suturas empregadas nas

extremidades do reto impediram o extravasamento de qualquer material fecal, por ventura, presente, da mesma forma que a inversão da mucosa diminuiu o risco de contaminação. O método ainda possibilitou a preservação do esfíncter anal externo do animal, diminuindo, consideravelmente, as possibilidades de lesão nos ramos do nervo podendo, com conseqüente incontinência fecal.

O método de transposição do músculo obturador interno empregado para reparação do diafragma pélvico, além de minimizar a tensão do músculo esfíncter anal externo, fortaleceu a região ventral que, segundo alguns autores, é o ponto de maior fragilidade e uma das causas de recidiva na herniorrafia clássica (ROBERTSON, 1984; ORSHER, 1986; SLUIJS e SJOLLEMA, 1989; BELLENGER e CANFIELD, 1998).

Ferreira e Delgado (2003), apesar de reconhecerem a eficácia da utilização da herniorrafia bilateral, sugerem que o procedimento, em comparação à unilateral, apresenta índices relativamente superiores de dor, tenesmo e taxa de recidiva. Os achados observados, embora não tenham caráter comparativo, discordam dessa afirmativa, visto que, mesmo com a simultaneidade dos procedimentos realizados, não foram evidenciados índices significantes dessas manifestações.

A orquiectomia foi realizada em todos os animais, seguindo indicação de Mann (1996) e Fossum (2001), com objetivo de reduzir os riscos de reincidência, devido a um dos fatores etiológicos, proposto por Dieterich (1975) e Pettit (1963) apud Daleck et al.(1992), estar relacionado à hiperplasia prostática.

A incontinência fecal observada nos primeiros dias de pós-operatório foi reversível, pois, ao final do período de observação (60 dias), não foi mais evidenciada. Tal complicação, possivelmente ocorreu devido ao processo

inflamatório cicatricial, conforme relacionou (FERREIRA e DELGADO, 2003).

A antibioticoterapia de amplo espectro, abrangendo microrganismos aeróbicos e anaeróbicos, administrada de forma profilática, evoluindo para terapêutica, associada aos cuidados com a limpeza e anti-sepsia da ferida cirúrgica, minimizaram os riscos de infecção pós-operatória.

Dentre os cuidados inerentes à ferida cirúrgica, a utilização de ducha fria diária, recomendada por Daleck et al. (1992), e a administração de anti-inflamatórios auxiliaram na resolução do processo inflamatório.

Adicionalmente, a terapia nutricional prescrita minimizou, nos primeiros dias, os episódios de tenesmo e dor, devido ao amolecimento das fezes facilitando a eliminação. Contraditoriamente, a consistência mole das fezes pode trazer complicações para a contaminação da ferida cirúrgica, risco que pode ser minimizado pela limpeza local após cada episódio de defecação.

CONCLUSÃO

Considerando os resultados obtidos na avaliação pós-operatória dos cães submetidos ao estudo, conclui-se que a realização simultânea dos procedimentos cirúrgicos permitiu uma adequada reparação do diafragma pélvico, sem índices significativos de complicações e reincidência, e propiciou a resolução do problema em um só tempo, minimizando os custos operacionais e evitando a realização de procedimentos cirúrgicos subsequentes. Não obstante, tenham os resultados apontados para a eficiência do protocolo cirúrgico, há de se ponderar que, em condições onde os pacientes apresentam complicações sistêmicas, sua aplicação deve ser considerada, com ressalvas, sendo necessários maiores estudos.

REFERÊNCIAS

- ARONSOHN, M. Intestino grosso. In: SLATTER, D. **Manual de cirurgia de pequenos animais**. São Paulo: Manole, 1998. p.743-759.
- BELLENGER, C.R.; CANFIELD, R.B. Hérnia perineal. In: SLATTER, D. **Manual de cirurgia de pequenos animais**. São Paulo: Manole, 1998. p.578-590.
- BURROWS, C.F.; HARVEY, C.E. Perineal hernia in the dog. **Journal of Small Animal Practice**, v.14, p.315-332, 1973.
- DALECK, C.R.; PADILHA FILHO, J.G.; DALECK, C.L.M.; COSTA NETO, J.M. Reparação de hérnia perineal em cães com peritônio de bovino conservado em glicerina. **Ciência Rural**, v.2, n.22, p.179-183, 1992.
- DIETERICH, H.F. Perineal hernia repair in the canine. **Veterinary Clinics of North American**, v.5, n.3, p.383-399, 1975.
- DÓREA, H.C.; SELMI, A.L.; DALECK, C.R. Herniorrafia perineal em cães: estudo retrospectivo de 55 casos. **ARS Veterinária**, v.18, n.1, p.20-24, 2002.
- FERREIRA, F; DELGADO, E. Hérnias perineais nos pequenos animais. **Revista Portuguesa de Ciências Veterinárias**, v.545, p.3-9, 2003.
- FOSSUM, T.W. Cirurgia do sistema digestório. In: _____. **Cirurgia de pequenos animais**. São Paulo: Roca, 2001. Cap.16, p.374-394.
- KRAHWINKEL, D.J. Rectal diseases and their role in perineal hernia. **Veterinary Surgery**, v.12, n.3, p.160-165, 1983.
- MANN, F.A. Hérnia perineal. In: BOJRAB, M. J. **Mecanismos da moléstia na cirurgia dos pequenos animais**. 2.ed. São Paulo: Manole, 1996. p.108-113.
- MARRETTA, S.M.; MATTHIESEN, D.T. Problems associated with the surgical treatment of diseases involving the perineal region. **Problems in Veterinary Medicine**, v.1, n.2, p.215-242, 1989.
- MATTHIESEN, D.T.; MARRETTA, S.M. Afecções do ânus e reto. In: SLATTER, D. **Manual de cirurgia de pequenos animais**. São Paulo: Manole, 1998. p. 761-780.
- ORSHER, R.J. Clinical and surgical parameters in dogs with perineal hernia. **Veterinary Surgery**, v.15, n.3, p.253-258, 1986.
- RAFFAN, P.J. A new surgical technique for repair of perineal hernia in the dog. **Journal of Small Animal Practice**, v.34, p.13-19, 1993.
- RAISER, A.G. Herniorrafia perineal em cães, análise de 35 casos. **Brazilian Journal of Veterinary Research and Animal Science**, v. 31, n.34, p.365-368, 1995.
- ROBERTSON, J.J. Perineal hernia repair in dogs. **Modern Veterinary Practice**, v.5, n.65, p.365-368, 1984.
- SLUIJS, F.J.; SJOLLEMA, B.E. Perineal hernia repair by transposition of the internal obturator muscle. **Vet. Q.**, v.1, n.11, p.18-23, 1989.
- WEAVER, A.D.; OMAMEGBE, J.O. Surgical treatment of perineal hernia in the dog. **Journal of Small Animal Practice**, v.22, p.749-758, 1981.
- WELCHES, C.D.; SCAVELLI, T.D.; ARONSOHN, M.G.; MATTHIESEN, D.T. Perineal hernia in the cat: a retrospective study of fourty cases. **Journal of The American Animal Hospital Association**, v.28, p.431-438, 1992.