

## Carcinoma papilífero de tireoide pediátrico associado à fusão gênica *RET-PTC6*: relato de caso

### *Pediatric papillary thyroid carcinoma associated with RET-PTC6 gene fusion: a case report*

Gabriel Jeferson Rodríguez Machado<sup>1\*</sup>, Helton Estrela Ramos<sup>2</sup>

<sup>1</sup> Biomédico. Mestrando do Programa de Pós-Graduação Processos Interativos de Órgãos e Sistemas. Universidade Federal da Bahia – UFBA; <sup>2</sup> Médico, Professor Associado e Chefe do Laboratório de Estudo da Tireoide, do Instituto de Ciências da Saúde – UFBA

#### Resumo

**Introdução:** o carcinoma papilífero de tireoide é a neoplasia maligna que mais acomete o sistema endócrino, correspondendo a cerca de 90% dos casos. Diante de sua frequência, nas últimas décadas, foi registrado um aumento do número de casos na população pediátrica e, devido a isso, o número de crianças e adolescentes submetidos à tireoidectomia se tornou cada vez maior. Enquanto as alterações gênicas mais encontradas em adultos com carcinoma papilífero concentram-se em mutações pontuais, na população pediátrica as fusões gênicas são mais frequentes, com destaque para os rearranjos RET/PTC. **Objetivo:** relatar aspectos clínico-patológicos do carcinoma papilífero de tireoide, associado à fusão do gene RET, em criança submetida à tireoidectomia e radioiodoterapia adjuvante. Em seguida, discute-se a importância do diagnóstico molecular na escolha de terapias relevantes no tratamento do CPT. **Caso Clínico:** trata-se de uma paciente do sexo feminino, 11 anos de idade, submetida a tireoidectomia total e esvaziamento cervical após diagnóstico do referido carcinoma. O estudo anatomopatológico revelou um carcinoma metastático em linfonodos regionais. Utilizou-se uma amostra de tecido em bloco de parafina para a realização de um sequenciamento de nova geração, que apontou a existência da fusão gênica TRIM24-RET. **Conclusão:** os dados deste relato de caso evidenciam que a mutação RET/PTC6 está muito associada à população pediátrica e que testes moleculares, como o NGS, são de extremo valor na identificação dessas alterações gênicas e, conseqüentemente, na terapia a ser adotada para cada paciente.

**Palavras-chave:** Carcinoma Papilífero da Tireoide. Tireoidectomia. Translocação Genética. Criança.

#### Abstract

**Introduction:** thyroid papillary carcinoma is the malignant neoplasm that most affects the endocrine system, corresponding to about 90% of cases. Given its frequency, in recent decades, there has been an increase in the number of cases in the pediatric population and, as a result, the number of children and adolescents undergoing thyroidectomy has become increasingly larger. While the most common gene alterations found in adults with papillary carcinoma are concentrated in point mutations, in the pediatric population gene fusions are more frequent, with emphasis on the RET/PTC rearrangements. **Objective:** to report clinical and pathological aspects of papillary thyroid carcinoma associated with RET gene fusion in a child undergoing thyroidectomy and adjuvant radioiodine therapy. Then, the importance of molecular diagnosis in choosing relevant therapies in the treatment of PTC is discussed. **Clinical Case:** this is an 11-year-old female patient who underwent total thyroidectomy and neck dissection after diagnosis of the aforementioned carcinoma. The anatomopathological study revealed a metastatic carcinoma in regional lymph nodes. A tissue sample in paraffin block was used to perform a new generation sequencing, which showed the existence of the TRIM24-RET gene fusion. **Conclusion:** the data in this case report show that the RET/PTC6 mutation is closely associated with the pediatric population and that molecular tests, such as the NGS, are extremely valuable in identifying these genetic alterations and, consequently, in the therapy to be adopted for each patient.

**Keywords:** Papillary thyroid carcinoma. Thyroidectomy. Genetic Translocation. Child.

#### INTRODUÇÃO

O câncer de tireoide é a neoplasia maligna que mais acomete o sistema endócrino, onde mais de 95% dos exames anatomopatológicos revelam um carcinoma tireoidiano derivado de células foliculares (CTDFC), enquanto os demais tumores são originados de células parafoliculares ou células C<sup>1</sup>. Histologicamente, o CTDFC

é classificado em três tipos: carcinoma diferenciado da tireoide (CDT), carcinoma pouco diferenciado da tireoide (CPDT) e carcinoma indiferenciado da tireoide (CIT), sendo o grau de indiferenciação diretamente proporcional à agressividade tumoral<sup>2</sup>.

Nas últimas décadas, foi registrado um aumento na incidência do câncer de tireoide na população pediátrica e, devido a isso, o número de crianças e adolescentes submetidos à tireoidectomia (parcial ou total) se tornou cada vez maior<sup>3,4</sup>. Nessa população (≤ 18 anos), a doença corresponde a 6% de todos os cânceres pediátricos<sup>5</sup> e, destacando o sexo e a faixa etária, é observada maior

**Correspondente/Corresponding:** \*Gabriel Jeferson Rodríguez Machado – Instituto de Ciências da Saúde, Universidade Federal da Bahia – End.: Avenida Reitor Miguel Calmon, s/n, Vale do Canela 40. 110-100 – Salvador/BA. Tel: (71) 99192-5171 – E-mail: gabriel.rodriguez@ufba.br

prevalência em pacientes do sexo feminino entre os 13 e 19 anos<sup>6</sup>. Embora o câncer de tireoide seja menos comum na população pediátrica – levando em consideração que 3 a 13% de todos os tumores tireoidianos diagnosticados nos Estados Unidos são em crianças e adolescentes – ele apresenta um risco de até cinco vezes mais elevado quando comparado à população adulta<sup>7</sup>.

O CDT é o tipo mais frequente de câncer tireoidiano e corresponde a cerca de 90% dos casos, podendo ser classificado em carcinoma papilífero da tireoide (CPT) e carcinoma folicular da tireoide (CFT), de acordo com suas características morfológicas e diferentes rotas de disseminação metastática<sup>8</sup>. O CPT representa de 80 a 90% dos casos de carcinomas diferenciados e, histologicamente, é caracterizado por células em formato de papilas com cromatina fina e dispersa, dando ao núcleo um aspecto “vidro fosco”; enquanto o CFT representa de 10 a 20% dos casos de CDT e, no exame anatomopatológico, aparece como pequenos folículos com cromatina mais espessa<sup>9</sup>. Diferente do CFT, o tipo papilífero tende à disseminações em linfonodos regionais e 60% da população pediátrica apresenta essas metástases no momento do diagnóstico, entretanto, têm alta taxa de sobrevida<sup>10</sup>.

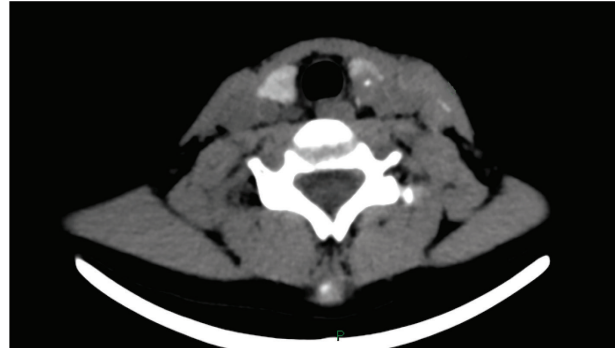O carcinoma papilífero de tireoide apresenta diferentes marcadores moleculares utilizados para fins diagnósticos, prognósticos e de tratamento. Enquanto as alterações genéticas mais encontradas no CPT em adultos são as mutações BRAF<sup>V600E</sup> do gene BRAF e mutações pontuais no gene RAS<sup>11</sup>, na população pediátrica, é possível observar maior quantidade de fusões do tipo RET/PTC (sendo a maioria predominante em casos induzidos por radiação)<sup>9</sup>. Esses rearranjos têm sido associados à agressividade dos casos de CPT na pediatria, apresentando maior incidência de multifocalidade, metástase de linfonodo e extensão extracapsular<sup>12</sup>.

Após aprovação do Comitê de Ética em Pesquisa, do Instituto de Ciências da Saúde (ICS/UFBA), sob o número de protocolo 4.884.292, o caso clínico a seguir foi elaborado com o objetivo de relatar a apresentação agressiva de um carcinoma papilífero de tireoide na infância, mutado com a fusão gênica RET/PTC6, em tratamento combinado com cirurgia e radioiodoterapia adjuvante. Neste estudo, a importância do diagnóstico molecular na conduta terapêutica da doença também é discutida.

## CASO CLÍNICO

Em agosto de 2018, uma garota de 11 anos foi referenciada à Clínica IT – Endocrinologia Especializada Ltda., na cidade de Salvador/BA. Encaminhada pelo endocrinologista responsável a um Serviço de Bioimagem, submeteu-se a exames de tomografia computadorizada (Figura 1) e punção aspirativa por agulha fina (PAAF) guiada por ultrassonografia, com avaliação da citologia, que auxiliaram na conclusão do diagnóstico de CPT.

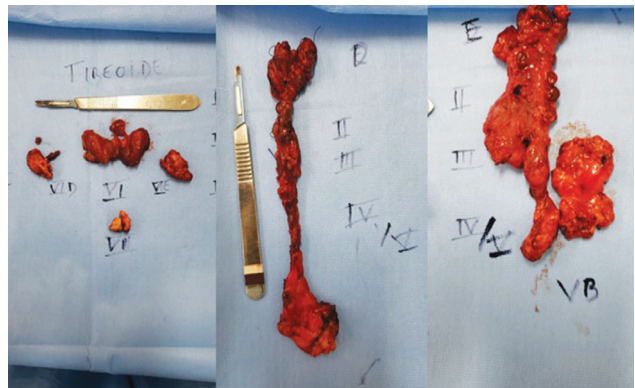
**Figura 1** – TC de pescoço sem contraste: glândula tireoide de forma, contornos, dimensões e coeficientes normais, observando-se imagem nodular hipoatenuante, hipocaptante, delineando pequena calcificação e permeio, medindo 1,3 cm em seu maior eixo no terço superior do lobo esquerdo.



Fonte: Arquivo dos autores.

A paciente foi encaminhada para o Hospital São Rafael, unidade de saúde referência em oncologia, onde foi submetida à tireoidectomia total e esvaziamento cervical, sendo as peças anatômicas (Figura 2) enviadas para o Serviço de Anatomia Patológica da unidade. O laudo revelou CPT de variante clássica, multifocal, bilateral (nódulo dominante localizado no lobo esquerdo medindo 1,5 cm), tireoidite linfocítica, ausência de infiltração perineural e de comprometimento de plano de ressecção cirúrgica. Além disso, apontou CPT metastático para: linfonodo enviado para exame intraoperatório por congelação, 02/02 linfonodos periféricos ao istmo, 03/04 em região de lobo piramidal, 02/33 cervicais nível II à direita, 02/12 cervicais nível III à direita, 01/13 cervicais nível IV à direita, 16/21 cervicais nível VI à direita, 03/28 cervicais nível III à esquerda, 02/09 cervicais nível IV à esquerda, 03/06 cervicais nível VA à esquerda e 08/09 cervicais nível VI à esquerda.

**Figura 2** - Peças cirúrgicas obtidas na tireoidectomia e esvaziamento cervical, evidenciando morfologia irregular e volumosa em linfonodos regionais.



Fonte: Arquivo dos autores.

O sistema de estadiamento TNM, da oitava edição da American Joint Committee on Cancer (AJCC)<sup>13</sup>, classifica esse caso como de Estágio I, pois é pT1b (tumor primário

medindo entre 1 e 2 cm, sem invasão extratireoidiana), N1b (apresenta metástase em outros compartimentos cervicais unilaterais, bilaterais ou contralaterais – níveis I, II, III, IV ou V – ou retrofaríngeos) e M0 (ausência de metástases à distância). A sua classificação de risco de recorrência, de acordo com os critérios estabelecidos pela *American Thyroid Association* (ATA)<sup>14</sup>, é alta, pois a doença apresentou características patológicas, regionalmente extensas (N1b avançada).

Uma amostra do tecido foi fixada e impregnada em parafina para a realização do exame *Personna Onco*, teste de análise genética que utiliza o sequenciamento de nova geração (NGS) para análise multigênica de tumores sólidos. Para garantir a sensibilidade do exame, a amostra recebida no laboratório responsável é submetida a uma avaliação microscópica para garantir a presença, no mínimo, de 5% de área tumoral. Sendo a referida amostra aprovada na triagem, o RNA é extraído e as regiões alvo são amplificadas por meio da reação em cadeia de polimerase (PCR) e processadas para o NGS.

Os genes drivers avaliados para presença de fusões gênicas foram: ABL1, AKT3, ALK, AXL, BRAF, ERG, ETV1, ETV4, ETV5, EGFR, ERBB2, FGFR1, FGFR2, FGFR3, MET, NTRK1, NTRK2, NTRK3, PDGFRA, PPARG, RAF1, RET e ROS1. O laudo apontou a existência da fusão gênica TRIM24-RET (ou RET/PTC6), relatada na literatura científica uma única vez, em 1999, num caso de carcinoma papilífero de tireoide em um garoto de 4 anos, exposto à precipitação radioativa após o acidente do reator de Chernobyl<sup>15</sup>. Além disso, o *Personna Onco* apontou o medicamento *Selpercatinib* (RETEVMO<sup>®</sup>) como principal opção terapêutica para esse tipo de câncer.

## DISCUSSÃO

A tireoide oferece alta sensibilidade à radiação durante a infância. No acidente da usina nuclear de Chernobyl, em 26 de abril de 1986, grande quantidade de material radioativo foi liberada no meio ambiente, expondo cerca de 5 milhões de pessoas nas áreas mais afetadas da Ucrânia, Rússia e Bielo-Rússia<sup>16,17</sup>. Quatro a cinco anos após o acidente, casos de câncer de tireoide infantil em demasia passaram a ser relatados pela primeira vez, sobretudo em crianças até os cinco anos de idade<sup>18</sup>.

Após o acidente, a maioria dos diagnósticos de câncer de tireoide na infância eram do tipo papilífero. Além disso, houve uma transição no padrão de crescimento, que deixou de ser da variante sólida e passou a ser da variante clássica, que é menos agressiva e metastática<sup>19-21</sup>. A análise molecular dos casos pediátricos de CPT revelou uma alta prevalência de rearranjos no gene RET<sup>22</sup>, denominados RET/PTC, a depender do gene envolvido nessa mutação e do tipo histológico do câncer de tireoide do qual foi isolado.

O gene RET codifica o receptor transmembranar tirosina quinase (tk), que possui como ligante endógeno o fator neurotrófico derivado de células gliais (FNDG). Por conta disso, a proteína é expressa, principalmente, no sistema nervoso e, logo, não apresenta expressão nas

células foliculares tireoidianas. A ligação de FNDG, mediada pelo receptor a de sua família, estimula a dimerização do receptor, ativa a proteína tk e, conseqüentemente, a via da proteína quinase ativada por mitógeno (MAPK)<sup>23</sup>. No quadro de carcinoma papilífero tireoidiano, a parte 3' do gene RET, que codifica o domínio da tirosina quinase, é fundida à regiões 5' de outros genes (denominados genes PTC)<sup>24</sup>.

No caso clínico relatado, foi visto que o exame *Personna Onco*, realizado através da técnica de Sequenciamento de Nova Geração (NGS), revelou que a paciente apresentou o rearranjo RET/PTC6, onde o proto-oncogene RET se funde ao gene TRIM24. Essa mutação, do tipo translocação, é muito rara, tendo sido relatada apenas uma vez na literatura científica; os rearranjos mais comuns desse gene são RET/PTC1, RET/PTC2 e RET/PTC3, que se funde aos genes CCDC6, PRKAR1A e NCOA4, respectivamente<sup>16</sup>. Essas informações evidenciam a razão de o gerenciamento eficiente do câncer exigir dados personalizados acerca de cada paciente, pois a análise multigênica do tumor gera um direcionamento na abordagem terapêutica mais recomendada em cada situação.

Na literatura científica, é bem esclarecido que o CPT apresenta um comportamento clínico diferente na população adulta e na pediátrica<sup>9</sup>. Assim como no caso relatado, crianças diagnosticadas com a doença em estado mais avançado, com comprometimento de linfonodos e multifocalidade, apresentam, frequentemente, melhor prognóstico em longo prazo do que adultos. Por conta disso, espera-se que esses pacientes tenham uma expectativa de vida normal e, para isso, a tireoidectomia total é o tratamento de escolha<sup>25</sup>. O exame anatomopatológico é uma importante ferramenta na detecção da histologia papilar do tumor, que está associada ao alto risco de recorrência da doença após a ressecção cirúrgica e que chega a 45% na população pediátrica<sup>25</sup>. Entretanto, no período de três anos após o diagnóstico, a paciente do caso relatado não apresentou recidiva.

A análise de multibiomarcadores por NGS é capaz de detectar as principais mutações em vários tipos de tumores, incluindo os de menor frequência. O laudo do *Personna Onco* forneceu um quadro com as terapias relevantes e ensaios clínicos relacionados com a mutação detectada. A droga mais indicada no tratamento da paciente deste relato de caso foi o *Selpercatinib* (RETEVMO<sup>®</sup>), por ser um inibidor da tirosina quinase e, conseqüentemente, da via MAPK<sup>26</sup>, que desempenha função fundamental na regulação de processos moleculares, como a proliferação, diferenciação, mobilidade, resposta ao estresse, apoptose e sobrevivência celular. Logo, essa terapia impede que a fusão gênica encontrada na paciente resulte numa ação constitutiva de sinalização da via MAPK, causando a carcinogênese.

Nas últimas décadas, muito tem sido feito para o avanço da biologia molecular na detecção de novos cânceres. Atualmente, o sequenciamento de nova geração se encontra muito mais acessível a laboratórios e funciona com êxito em amostras histológicas fixadas em formalina e embebida em parafina, como no caso da paciente estu-

dada. Conquanto esse significativo progresso venha acontecendo, ainda há *gaps* registrados na literatura científica que podem ajudar a esclarecer o processo de tumorigênese da tireoide, como o processo de senescência da glândula e como ele é impactado pelo sistema imunológico, estilo de vida, etnia, e se mutações descritas na literatura como associadas ao carcinoma papilífero são consequência direta de instabilidade genética.

## CONCLUSÃO

Apesar da característica clínica agressiva do CPT, incluindo metástase em linfonodos regionais, ao considerar este relato de caso e a revisão da literatura científica, foi possível perceber que, embora a taxa de recorrência desse tumor seja alta, a mortalidade, felizmente, é baixa. A mutação RET/PTC6 encontrada na paciente está muito associada à população pediátrica e testes moleculares, como o NGS, são de extremo valor na identificação dessas alterações gênicas e, conseqüentemente, na terapia a ser adotada para cada paciente. Além disso, com o avanço da tecnologia no rastreamento e diagnóstico molecular do câncer de tireoide, a tendência é que neoplasias malignas da tireoide na infância sejam descobertas de forma cada vez mais precoce.

## REFERÊNCIAS

1. SIEGEL, R. *et al.* Cancer statistics 2014. **CA Cancer J Clin.**, New York, v. 64, n. 1, p. 9-29, Feb. 2014.
2. LLOYD, R.V. *et al.* (Eds.). **WHO Classification of tumours of endocrine organs**. 4th ed. [S.l.]: International Agency for Research on Cancer, 2017. v. 10. Disponível em: <https://publications.iarc.fr/Book-And-Report-Series/Who-Classification-Of-Tumours/WHO-Classification-Of-Tumours-Of-Endocrine-Organs-2017>. Acesso em: 04 July 2021.
3. SIEGEL, D. A. *et al.* Cancer incidence rates and trends among children and adolescents in the United States, 2001–2009. **Pediatrics**, Rio de Janeiro, v. 134, n. 4, p. e94-955, Oct. 2014.
4. YOUNGWIRTH, L. M. *et al.* Pediatric thyroid cancer patients referred to high-volume facilities have improved short-term outcomes. **Surgery**, [s.l.], v. 163, n. 2, p. 361-366, Feb. 2018.
5. HOWLADER, N. *et al.* (Eds.). **SEER Cancer Statistics Review, 1975-2016**, Bethesda: National Cancer Institute, Apr. 2019. Disponível em: [https://seer.cancer.gov/csr/1975\\_2016/](https://seer.cancer.gov/csr/1975_2016/). Acesso em: 15 Ago. 2021.
6. VAISMAN, F.; CORBO, R.; VAISMAN, M. Thyroid carcinoma in children and adolescents-systematic review of the literature. **J. Thyroid Res.**, [s.l.], n. 845362, 2011.
7. SHAYOTA, B.J.; PAWAR, S.C.; CHAMBERLAIN, R.S. MeSS: a novel prognostic scale specific for pediatric well-differentiated thyroid cancer: A population-based, SEER outcomes study. **Surgery**, [s.l.], v. 154, n. 3, p. 429-435, Sept. 2013.
8. TUTTLE, R. M. *et al.* Thyroid carcinoma. **J. Natl. Compr. Canc. Netw**, [s.l.], v. 8, n. 11, p. 1228-1274, 2010.
9. CORDIOLI, M. I.C. V. *et al.* Are we really at the dawn of understanding sporadic pediatric thyroid carcinoma? **Endocr. Relat. Cancer**, Woodlands, v. 22, n. 6, p. R311-324, Dec. 2015.
10. AL-QURAYSHI, Z. *et al.* A national perspective of the risk, presentation, and outcomes of pediatric thyroid cancer. **JAMA Otolaryngol Head Neck Surg.**, [s.l.], v. 142, n. 5, p. 472, May 2016.
11. CANCER GENOME ATLAS RESEARCH NETWORK. Integrated genomic characterization of papillary thyroid carcinoma. **Cell**, [s.l.], v. 159, n. 3, p. 676-690, Oct. 2014.
12. PRESCOTT, J. D.; ZEIGER, M. A. The RET oncogene in papillary thyroid carcinoma. **Cancer**, [s.l.], v. 121, n. 13, p. 2137-2146, July 2015.
13. AMIN, M. B. *et al.* (Orgs.). **AJCC Cancer staging manual**. 8. ed. New York: Springer International, 2017. Disponível em: <https://www.springer.com/gp/book/9783319406176>. Acesso em: 20 Ago. 2021.
14. FRANCIS, G. L. *et al.* Management guidelines for children with thyroid nodules and differentiated thyroid cancer. **Thyroid**, New York, v. 25, n. 7, p.:716-759, July 2015.
15. KLUGBAUER, S.; RABES, H. M. The transcription coactivator HTIF1 and a related protein are fused to the RET receptor tyrosine kinase in childhood papillary thyroid carcinomas. **Oncogene**, Basingstoke, v. 18, n. 30, p. 4388-4393, July 1999.
16. RABES, H. M. *et al.* Pattern of radiation-induced RET and NTRK1 rearrangements in 191 post-Chernobyl papillary thyroid carcinomas: Biological, phenotypic, and clinical implications. **Clin. Cancer Res.**, Philadelphia, v. 6, n. 3, p.1093-1103, Mar. 2000.
17. HATCH, M.; CARDIS, E. Somatic health effects of Chernobyl: 30 years on. **Eur. J Epidemiol.**, Rome, v. 32, n. 12, p.1047-1054, Dec. 2017.
18. KAZAKOV, V. S.; DEMIDCHIK, E. P.; ASTAKHOVA, L. N. Thyroid cancer after Chernobyl. **Nature**, [s.l.], v. 359, n. 6390, p. 21, Sept.1992.
19. YAMASHITA, S.; SAENKO, V. Mechanisms of disease: molecular genetics of childhood thyroid cancers. **Nat. Clin. Pract. Endocrinol. Metab.**, [s.l.], v.3, n. 5, p.422-429, May 2007.
20. IVANOV, V. K. *et al.* Radiation-epidemiological studies of thyroid cancer incidence in Russia after the Chernobyl accident (estimation of radiation risks, 1991-2008 follow-up period). **Radiat. Prot. Dosimetry**, Ashford, v.151, n.3, p. 489-499 Sept. 2012.
21. TUTTLE, R. M.; VAISMAN, F.; TRONKO, M. D. Clinical presentation and clinical outcomes in Chernobyl-related paediatric thyroid cancers: what do we know now? What can we expect in the future? **Clin. Oncol (R Coll Radiol)**, [s.l.], v. 23, n. 4, p. 268-275, May 2011.
22. NIKIFOROV, Y. E. *et al.* Distinct pattern of ret oncogene rearrangements in morphological variants of radiation-induced and sporadic thyroid papillary carcinomas in children. **Cancer Res.**, Baltimore, v. 57, n. 9, p.1690-1694, May 1997.
23. MENICALI, E. *et al.* Intracellular signal transduction and modification of the tumor microenvironment induced by RET/PTCs in papillary thyroid carcinoma. **Front. Endocrinol.**, [s.l.], n. 3, p.67, 2012.
24. NIKIFOROV, Y. E. Thyroid cancer in 2015: Molecular landscape of thyroid cancer continues to be deciphered. **Nat. Rev. Endocrinol.**, London, v. 12, n. 2, p. 67-68, Feb. 2016.
25. PALMER, B. A. *et al.* Papillary thyroid carcinoma in children: risk factors and complications of disease recurrence. **J. Pediatr. Surg.**, New York, v. 40, n. 8, p.1284-1288, Aug. 2005.
26. MARKHAM, A. Selpercatinib: first approval. **Drugs**, New York, v. 80, n.11, p.1119-1124, 2020.

Submetido em: 19/11/2021

Aceito em: 20/11/2021