

## Termografia infravermelha pré e pós-uso da *Therapy Taping* para controle da dor do paciente com fascite plantar: relato de caso

### *Infrared thermography pre and post use of Therapy Taping for pain control inpatient with plantar fasciitis: a case report*

Márcia Maria Peixoto Leite<sup>1\*</sup>, Maria Betânia Pereira Toralles<sup>2</sup>

<sup>1</sup>Fisioterapeuta. Doutoranda do Programa de Pós-Graduação Processos Interativos de Órgãos e Sistemas. UFBA;

<sup>2</sup>Professora Adjunto da FAMEB e do Programa de Pós-Graduação Processos Interativos de Órgãos e Sistemas. UFBA.

#### Resumo

**Introdução:** A Fascite Plantar é uma inflamação da fásia plantar causada por micro traumas na região. Não há estudos que descrevam os efeitos da bandagem funcional therapy taping sob a ótica da termografia clínica funcional por imagem infravermelha. **Objetivo:** Relatar um Caso em que se utilizou a termografia, para verificar se a *Therapy Taping* reduz a dor do paciente com fascite plantar. **Relato de Caso:** Paciente J.C.G.D., sexo masculino, 64 anos, com diagnóstico de fascite plantar unilateral e esporão de calcâneo ao raio X do pé esquerdo. Quantificou-se a dor referida, através da Termografia pré e pós tratamento fisioterapêutico. O exame foi feito em ambiente termicamente controlado com temperatura entre 22 e 24 °C. Para registro das imagens foi utilizado o termógrafo ThermaCAM® T400 da FLIR Systems, com resolução de 76.800 pixels. Instituiu-se o *Therapy Taping* por 24 horas. O paciente assinou o Termo de Consentimento Livre e Esclarecido. **Resultado:** A termografia Pré uso da *Therapy Taping* revelou hiperradiação em região plantar do pé esquerdo com hot spots em calcâneo com temperatura de 33 °C e diferencial térmico de 1°C em relação à área correspondente do pé direito, que foi 32 °C. A termografia após 24 horas de uso da bandagem demonstrou melhora da hiperradiação em pé esquerdo, em relação ao pé direito, com diferencial térmico reduzido para 0,4°C. **Conclusão:** O *Therapy Taping* reduziu a dor do paciente com fascite plantar e esta redução pode ser quantificada objetivamente através da Termografia clínica Funcional por imagem infravermelha.

**Palavras-chave:** Termografia. Fascite plantar.

#### Abstract

**Introduction:** The plantar fasciitis is an inflammatory condition in plantar fascia, resulted from minor trauma. There haven't been yet any studies describing functional bandage therapy taping effects under the view of infrared image thermography. **Objective:** To describe a case report with infrared thermography use in order to check if the therapy taping use reduces the pain in a patient with plantar fasciitis. **Case Report:** J.C.G.D, male, 64 years old, diagnosed with unilateral plantar fasciitis and through X-ray heel spur in the left foot. The before mentioned pain was quantified by Thermography before and after physiotherapy. The exam was performed in a controlled cool room with 22 to 24 °C temperature. In order to record the IR images, a portable Thermography ThermaCAM® T400 -FLIR Systems -76.800 pixels was used. Therapy taping was used for 24 hours. The patient signed the Free and Enlightened Consent Term. **Result:** The IR Thermography findings pre -therapy taping use revealed a hyper irradiation in plantar region on the left foot and hot spots in the heel region with 33 °C temperature and thermal difference of 1°C as it was compared with the right foot (32 °C). The thermography demonstrated an improvement of the hyper irradiation on the left foot and reduced thermal difference (1°C to 0.4°C) after a 24 hour of use of Therapy Taping. **Conclusion:** Therapy Taping reduced the patient's pain with Faciitis Plantar and this reduction could be objectively quantified through Clinical Functional Infrared Thermography.

**Keywords:** Thermography. Plantar fasciitis.

#### INTRODUÇÃO

A Fascite Plantar (FP) é uma inflamação na estrutura de sustentação da sola dos pés, na fásia plantar, ocasionada na maioria das vezes por micro traumas na região. O tratamento fisioterapêutico da FP consiste no alívio da dor do paciente. Para tanto o fisioterapeuta dispõe de uma gama de recursos terapêuticos, entre

eles a crioterapia, alongamentos, ultrassom, crochetação mioaponeurótica, e recentemente, bandagem funcional *Therapy Taping*, objeto do nosso estudo.

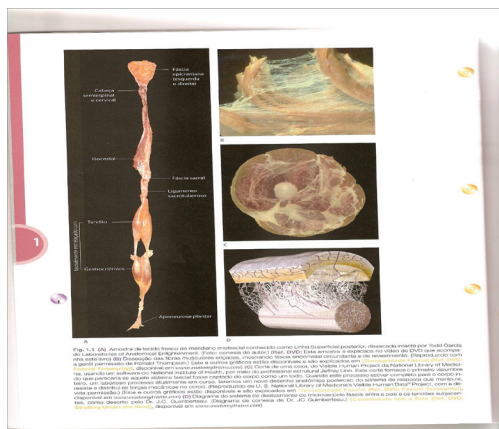
Há relatos na literatura do emprego de diversas técnicas fisioterapêuticas no tratamento da FP, porém ainda não há estudos que descrevam os efeitos da bandagem funcional *Therapy Taping* sob a ótica da termografia por imagem infravermelha.

Os nossos pés, meio de contato com o solo, são responsáveis pela absorção do impacto e distribuição do nosso peso durante a marcha normal e a corrida. Durante o apoio do pé no solo, nem toda a planta do pé mantém

Correspondente/ **Corresponding:** \*Márcia Maria Peixoto Leite, Av. Centenário, 2883. Ed. Vitória Center. Sala 402. Chame-Chame – Salvador, Bahia. CEP: 40.155-300. Email: marcia.sbf@gmail.com

contato com o chão sendo a sustentação durante a marcha dada por um triângulo de três pontos: um apoio na parte posterior no osso calcâneo, na inserção da fáschia plantar e outros dois apoios na parte anterior do pé que são as cabeças do 1º e 5º metatarso (KAPANDJI, 1990).

Segundo Bienfait (1999), anatomicamente o termo fáschia designa conjunto membranoso muito extenso e contínuo que interconecta todas as células do corpo humano (Figura 1).



**Figura 1 – Miofáschia**

**OBS:** Ampliação da miofáschia: o “algodão doce” são fibras colágenas do endomísio revestidas e completamente presas com a parte carnuda (que provocou o levantamento) composta pelas fibras musculares

**Fonte:** Meyers (2010)

A fáschia plantar é uma faixa apertada de tecido conjuntivo fibroso denso que se prende a cobertura de colágeno do calcâneo, o periósteo, e reveste toda a musculatura da região plantar do pé se estendendo do calcâneo à base dos dedos.

Indivíduos que comprimem a região metatarsiana dos pés ou que por algum outro motivo colocam repetitiva tensão sobre a fáschia plantar, acabam por tracionar com força constante a ligação calcânea da fáschia plantar e ficam mais suscetíveis a desenvolver a fascite plantar em qualquer ponto ao longo da superfície plantar, local da inflamação e dor (MEYERS, 2010).

Aproximadamente 2.500.000 de norte-americanos apresentam FP e estima-se que 1.000.000 de brasileiros procuram os consultórios de ortopedia com os sintomas da doença (LANDORF et al., 2005).

O diagnóstico da FP é realizado através da anamnese, exame físico, registro das queixas do paciente, palpação da região e exames de raios-X, ultrassom para avaliação da integridade da fáschia plantar.

A queixa mais comum entre os pacientes afetados é a dor ou aumento da sensibilidade na área da região plantar do pé, próxima ao calcanhar, ao primeiro apoio matinal do pé no chão, que gradualmente fica mais intensa, e se irradia até a base dos dedos, comprometendo a marcha

normal. Esta dor pode ter duração de vários meses e é acompanhada por períodos variáveis de remissão espontânea (AGUIAR; MEJIA, 2012).

O tratamento da FP é preferencialmente conservador e consiste no uso de palmilhas, antiinflamatórios, e o tratamento fisioterapêutico é essencialmente baseado no controle ou diminuição da dor utilizando crioterapia, repouso, ultrassom, exercícios de alongamento, e bandagens funcionais.

As bandagens funcionais têm sido recomendadas pela literatura como meio eficaz de redução da dor da FP. O propósito da aplicação da bandagem funcional na fascite plantar é reduzir a tensão sobre a fáschia plantar e nas estruturas mediais do arco (AGUIAR; MEJIA, 2012).

Na atualidade, existem diversos tipos de bandagens, que são empregadas com diferentes objetivos terapêuticos. Há bandagens rígidas ou inelásticas (gesso, esparadrapo, micropore, etc.) e bandagens elásticas, que possuem pouca ou muita capacidade de ser estirada além de sua posição de repouso (MORINI JUNIOR, 2013).

Segundo Morini Junior (2008), a *Therapy Taping* é uma bandagem funcional elástica, constituída de um tecido 100% algodão e micro fios de elastano, que se expande no sentido longitudinal, e contém cola adesiva corporal de acrílico, que permite seu uso por cerca de cinco dias consecutivos.

O conceito da *Therapy Taping* é a estimulação tegumentar. Os estímulos produzidos pela bandagem permitem funções fisiológicas na pele, articulações, músculos, veias e artérias. Com a elasticidade da bandagem, a força produzida na pele é de pressão, causada pela força reativa imposta sobre a pele e os mecanorreceptores são os responsáveis para levar esta informação tátil até o córtex sensorial primário (MORINI JUNIOR, 2013).

A *Therapy Tape* tem sido usada rotineiramente em nossa prática clínica em pacientes com queixas de dor, inclusive dor por fascite plantar.

É necessária a preparação da pele para uma adequada execução da técnica, verificando se existem discontinuidades ou lesões cutâneas tais como, feridas, calosidades ativas, irritações e fístulas (KASE; LEMOS; DIAS, 2013).

A termografia Clínica Funcional por imagem infravermelha é um exame diagnóstico funcional que mensura a energia infravermelha emitida pelo corpo demonstrando por imagem de alta resolução a distribuição térmica da superfície cutânea. É um exame inócua, não invasivo, sem contato direto com o paciente podendo ser repetido quantas vezes for necessário, sem nenhum prejuízo. Correlaciona-se bem com a prática clínica fisioterapêutica de investigação e tratamento da saúde funcional do indivíduo (LEITE, 2013).

A radiação infravermelha cutânea reflete o fluxo sanguíneo da pele. A pele das pessoas em geral possui uma simetria térmica indicativa de normalidade. Uma vez detectada qualquer assimetria, isso indica uma alteração no organismo (BRIOSCHI; YENG; TEIXEIRA, 2009).

A termografia por imagem infravermelha per-

mite uma avaliação tanto quantitativa, pela diferença de temperatura média entre as áreas pré-selecionadas (ROI), quanto qualitativa, pelo padrão de distribuição de temperatura cutânea em determinada região.

As temperaturas da superfície tissular são visualizadas em uma imagem digital de alta resolução acompanhadas de uma escala colorida quantitativa (paleta), disposta ao lado da imagem para auxiliar na interpretação visual, sendo que as cores mais escuras correspondem às áreas mais frias ou hiporradiantes e as mais claras correspondem às regiões mais quentes ou hiperradiantes (BRIOSCHI; YENG; TEIXEIRA, 2007).

Alterações térmicas acima de 1°C são indicativos de anormalidades na região plantar (BRIOSCHI et al., 2010).

O presente estudo teve como objetivo verificar através da termografia infravermelha se o uso da bandagem *Therapy Taping* foi capaz de reduzir a dor do paciente com fascite plantar.

## RELATO DE CASO

Paciente J. C. G. D, sexo masculino, 64 anos, economista, praticante regular de caminhadas matinais, procurou nosso serviço com diagnóstico de fascite plantar unilateral e esporão de calcâneo ao raio X do pé esquerdo, queixando-se de dor intensa em toda região plantar do pé esquerdo, de início súbito há cerca de uma semana, associada ao despertar matinal. Para participação no estudo o paciente assinou o Termo de Consentimento Livre e Esclarecido.

Para quantificação da dor, referida pelo paciente, foi utilizada a escala visual analógica de Dor (EVA), onde o mesmo quantifica visualmente sua dor, e o exame de Termografia clínica funcional por imagem infravermelha pré e pós-tratamento fisioterapêutico.

O exame foi feito no laboratório de Termografia Clínica em Salvador, em sala climatizada, com ar condicionado adequado em capacidade para as dimensões da mesma e o ambiente termicamente controlado e monitorizado com temperatura da sala entre 22 e 24 °C e umidade relativa do ar de 52%.

Para o registro das imagens IV foi utilizado o termógrafo portátil ThermaCAM® T400 da FLIR Systems, cuja resolução infravermelha é de 76.800 pixels (320 x 240 pixels), sensibilidade de 0,08°C, ajuste de emissividade 0,98, distância focal de 1,5 m e o software QuickReport para análise e emissão de laudos.

Aproximadamente 2,5 milhões de norte-americanos apresentam FP e estima-se que 1 milhão de brasileiros procura os consultórios de ortopedia com os sintomas da doença (LANDORF et al., 2005).

A avaliação clínica pré-tratamento fisioterapêutico mostrou dor, com pontuação 8 na escala EVA à palpação profunda da região plantar mais acentuada no calcâneo e durante a marcha, contudo o paciente não apresentava

nenhuma deformidade de pés, tais como pé plano ou pé chato. Instituiu-se o *Therapy Taping* como tratamento fisioterapêutico para alívio da dor por 24 horas.

A técnica de colocação do *Therapy Taping* utilizada foi a descrita por Morini Junior (2008) para pacientes com fascite plantar. Após as 24 horas de uso da *Therapy Taping* o paciente foi orientado a retirar a bandagem e realizar uma termografia clínica de controle depois de 3 horas (a fim de evitar a interferências de artefatos).

O tratamento fisioterapêutico continuou com alongamentos, terapia anodyne e uso da *Therapy Tape* até a remissão completa da dor.

## DISCUSSÃO

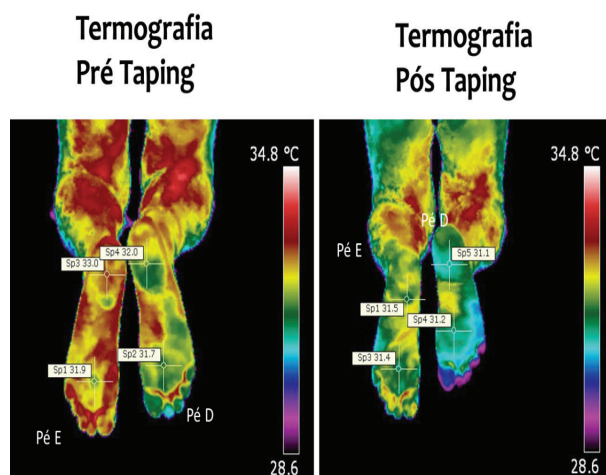
Na avaliação inicial o paciente relatou dor intensa durante a palpação profunda da região plantar mais acentuada no calcâneo e durante a marcha, com o escore na escala visual de dor (EVA) igual a 8.

Na segunda avaliação, após o uso da *Therapy Tape* por 24 horas, o paciente relatou um alívio das dores atribuindo um novo escore na EVA, desta vez 3.

Durante este tempo o paciente utilizou apenas o *Therapy Taping* como recurso fisioterapêutico.

Os achados da Imagem termográfica infravermelha Pré-uso da *Therapy Taping*, da região plantar dos pés revelaram área de hiper-radiação em região plantar do pé esquerdo e presença de *hot spots* na região do calcâneo esquerdo com temperatura de 33°C e diferencial térmico de 1°C em relação ao ponto correspondente no pé direito que foi 32°C (Figura 2).

A termografia pós-uso da bandagem demonstrou uma melhora da hiperradiação em pé esquerdo, no ponto medido da região de interesse em relação ao pé direito, com diferencial térmico reduzido de 1°C para 0,4°C, após 24 horas de uso da *Therapy Taping* (Figura 3).

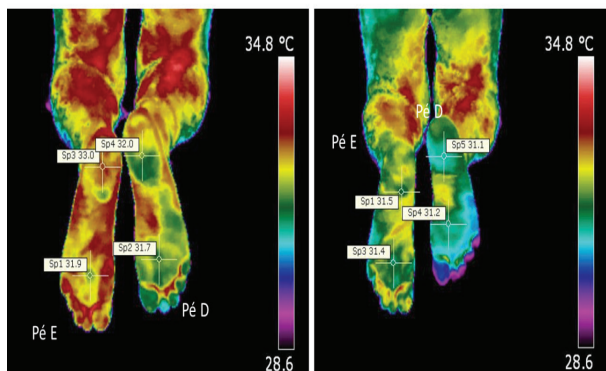


**Figura 2** – Termograma Pré-uso do *Therapy Taping* de um paciente com fascite plantar unilateral em pé esquerdo. Note-se hiperradiação ampla em toda região plantar do pé esquerdo, e presença de *hot spots* em região do calcâneo.

Fonte: Autoras

## Termografia Pré Taping

## Termografia Pós Taping



**Figura 3** – Termograma Pós-uso do *Therapy Taping*

Note-se diferencial térmico reduzido de 1° C para 0,4° C do pé esquerdo em relação ao pé direito, após 24 hs de uso da *Therapy Taping*

Fonte: Autoras

Esta diminuição no diferencial térmico demonstra que o uso da *Therapy Taping* por 24 horas neste paciente, foi suficiente para promover a redução da dor da fascite plantar, pois de acordo com Brioschi et al. (2010), o diferencial térmico de normalidade descrito na literatura para os pés é de 0,38° C ± 0,31° C, a temperatura média plantar é de 26,8° C ± 1,8° C sendo a zona do arco plantar o local de maior temperatura.

## CONCLUSÃO

Os efeitos do uso da bandagem funcional *Therapy Taping* sob a ótica da termografia clínica funcional por imagem infravermelha, ainda não haviam sido descritos na literatura.

Neste estudo observamos que o uso da bandagem *Therapy Taping* reduziu a dor no paciente com fascite plantar e esta redução pode ser quantificada objetivamente através da técnica da Termografia clínica funcional por imagem infravermelha e pelo escore da escala analógica de Dor EVA.

Este relato de caso pode contribuir para estimular alguns pesquisadores a desenvolverem novos trabalhos nesta linha de pesquisa.

## REFERÊNCIAS

- AGUIAR, D. R.; MEJIA, D. P. M. **Tratamento de fascite plantar com o método de bandagem funcional**. Biocursos, 2012. Disponível em:
- <<http://www.portalbiocursos.com.br/artigos/ortopedia/10.pdf>>. Acesso em: 30 ago. 2014.
- BIENFAIT, M. **Fáscias e Pompages: estudo e tratamento do esqueleto fibroso**. 4. ed. São Paulo: Summus, 1999. 112p.
- BRIOSCHI, M. L. et al. Examen de termometría cutánea infrarroja en la evaluación del pie diabético. **Rev. Podologia**, Campinas, v. I, n. 30, p. 4-21, 2010.
- BRIOSCHI, M. L. et al. **Princípios e indicações da termografia médica**. São Paulo: Andreoli, 2010. 280p.
- BRIOSCHI, M. L.; YENG, L.T.; TEIXEIRA, M. J. Diagnóstico avançado em dor por imagem infravermelha e outras aplicações. **Prática Hospitalar**, São Paulo, v. 9, p. 93-98, 2007.
- BRIOSCHI, M. L.; YENG, L. T.; TEIXEIRA, M. J. Indicações da termografia infravermelha no estudo da dor. **Dor é coisa séria**, São Paulo, v. 5, n. 1, p. 8-14, 2009.
- KAPANDJI, I. A. **Fisiologia Articular**. São Paulo: Manole, 1990. v. 2. 269 p.
- KASE, K.; LEMOS, T. V.; DIAS, E. M. **Kinesio Taping- Introdução ao método e aplicações musculares**. São Paulo: Andreoli, 2013. 144p.
- LEITE, M. M. P. Termografia Clínica funcional por imagem infravermelha. In: AGNE, J. E. **Eletrotermofototerapia**. 2. ed. Porto Alegre: Santa Maria, 2013. 536 p.
- LANDORF, K. B. et al. **Effectiveness of low-dye taping for the short-term management of plantar fasciitis**. **J. Am. Podiatr. Med. Assoc.**, Washington, v. 95, n. 6, p. 525-530, nov./dez. 2005.
- MEYERS, T. W. **Trilhos anatómicos: meridianos miofasciais para terapeutas manuais e do movimento**. 2. ed. Rio de Janeiro: Elsevier, 2010. 312p.
- MORINI JUNIOR, N. **Bandagem Terapêutica: Conceito de Estimulação Tegumentar**. São Paulo: Roca, 2013. 180p.
- SANT'ANNA, R. B. Tratamento da fascite plantar bilateral pela técnica da Crochetagem: um estudo de caso. **E Fisioterapia**, Madrid, dez. 2005. Disponível em: <<http://www.fisioweb.com.br>>. Acesso em: 10 nov. 2010.
- SHERIDAN, L. et al. **Plantar fasciopathy treated with dynamic splinting: a randomized controlled trial**. **J. Am. Podiatr. Med. Assoc.**, Washington, v. 100, n. 3, p. 161-165, may/jun. 2010.

Submetido em: 6/10/2014

Aceito em: 15/12/2014